Zur

Diagnostik

der

malignen Neubildungen im Knochen.

Inaugural-Dissertation

zur Erlangung der Doctorwürde

in der

Medizin, Chirurgie und Geburtshilfe

unter dem Präsidium

des

Herrn Geheimrathes Professor

DR. RITTER VON GIETL

der medizinischen Fakultät zu München

vorgelegt

von

Johann Nep. Stützle

z. Z. Assistenzarzt im allgem. Krankenhaus München 1|J.

München, 1882.

A. Gradinger'sche Buchdruckerei, Neuthurmstrasse 3a.

Zur

Diagnostik

der

malignen Neubildungen im Knochen.

Inaugural-Dissertation

zur Erlangung der Doctorwürde

in der

Medizin, Chirurgie und Geburtshilfe

unter dem Präsidium

des

Herrn Geheimrathes Professor

DR. RITTER VON GIETL

der medizinischen Fakultät zu München

vorgelegt

von

Johann Nep. Stützle

z. Z. Assistenzarzt im allgem. Krankenhaus München I|J.

München, 1882.

A. Gradinger'sche Buchdruckerei, Neuthurmstrasse 3a.

Digitized by the Internet Archive
in 2026

https://archive.org/details/IA41554608_0186

Zur Diagnostik der malignen Neubildungen im Knochen.

Von bösartigen Neubildungen an Knochen ist bereits eine grosse Anzahl von Fällen bekannt, so dass es überflüssig erscheinen könnte, weitere zu veröffentlichen.

Indess bieten zwei mir vorliegende Fälle von diffuser Geschwulstbildung an der Wirbelsäule soviel diagnostisch Interessantes, dass sie der Bearbeitung wohl werth sind.

Von Geschwülsten überhaupt kommen am Knochen vor:

knöcherne Geschwülste: Exostosen und Osteome, und weiche: Fibroide, Enchondrome, Sarkome, Carcinome, Cysten, Gefässgeschwülste und Cholesteatome, letztere äusserst selten, am häufigsten Sarkome und Carcinome.

Die grösste und gleichmässigste Ausbreitung zeigen die Carcinome; die centralen Osteosarkome ergreifen mit Vorliebe das Unterkiefer und die Epiphysen der grossen Röhrenknochen, das Enchondrom die Finger- nnd Zehenphalangen, das Fibroid die die Mundhöhle begrenzenden Schädel- und Gesichtsknochen, die Knochencysten die Kiefer und das Cholesteatom das Felsenbein. Alle diese Geschwülste entwickeln sich entweder peripherisch — gewöhnlich vom Periost, viel seltener von den oberflächlichen Schichten der Knochenrinde selbst aus oder central, aus der Spongiosa oder von der Markhöhle aus. So unterscheiden wir nun bei den Sarkomen und Carcinomen, die uns in dieser Arbeit speciell beschäftigen sollen, zwei Formen: zunächst vom Sarkom:

centrale Osteosarkome oder Myeloidgeschwülste und periphere ossificirende Sarkome oder Osteoidsarkome.

Von den histologischen Formen des Sarkoms finden sich am Knochen:

das Spindelzellen- und das Rundzellensarkom, selten das Melanosarkom, ferner das Alveolarsarkom, besonders häufig aber das Riesenzellensarkom — vorwiegend am Unterkiefer. Ebenso unterscheidet man bei den Carcinomen: periostale und myelogene.

Ueber die Eintheilung derselben nach ihrer Entstehungsweise herrschen unter den Autoren noch erhebliche Meinungs-Verschiedenheiten. Während einzelne Pathologen (Thiersch, Waldeyer und Billroth), indem sie eine rein epitheliale Abstammung der Krebszellen annehmen, „es für unzulässig erklären, wie Billroth sagt, dass ein Epithelialkrebs primär in einem Knochen entstehen kann", halten andere (Volkmann, Birch-Hirschfeld) an der Möglichkeit der Entstehung von wahren Drüsen- und Epithelzellen aus Bindegewebe, und damit an primärem Knochenkrebs fest.

Darnach ist auch die Eintheilung eine wesentlich verschiedene. Nach Volkmann (Handbuch der Chirurgie von Pitha und Billroth II. Bd. II. Abth.) kommen Carcinome an den Knochen vor

1) als primäre Knochenkrebse
2) in Form metastatischer, meist multipler Geschwülste
3) als secundäre, von den Weichtheilen auf den benachbarten Knochen fortgeleitete Erkrankung.

Der primäre, wie der secundäre Krebs treten wiederum in zwei Formen nach Volkmann auf:

a) in der circumscripter im Innern des Knochens oder am Periost sich entwickelnder Knoten oder Gewächse und
b) in der seltenen Form der diffusen krebsigen Infiltration des Knochengewebes — Osteomalacia carcinomatosa — (Volkmann).

Es sind nun in der Literatur sehr viele Knochenkrebse als primäre beschrieben. Dem gegenüber sei es mir gestattet, in dieser Arbeit die Ansicht meines hochverehrten Lehrers Herrn Professor Dr. Bollinger über die viel discutirte Frage, ob primärer Krebs überhaupt im Knochen vorkomme, hier darzulegen.

Professor Dr Bollinger nimmt in Uebereinstimmung mit Thiersch, Waldeyer und Billroth an, dass alle Knochenkrebse entweder durch directe Fortsetzung von Haut-, Schleimhaut- oder Drüsenkrebsen auf andere Knochen zu Stande kommen (secundär), oder durch Verschleppung von Krebskeimen aus andern Organen (hauptsächlich der Mamma) auf dem Wege der Blutbahn in die Knochen (metastatisch) und glaubt, dass

1) in vielen Fällen, in denen man primären Krebs im Knochen gefunden haben will, doch in irgend einem andern Organ eine primäre krebsige Neubildung vorhanden gewesen sein mag, die aber wegen ihrer Kleinheit bei der Section übersehen wurde. Es kann dies leicht vorkommen, zumal wenn die primäre Geschwulst im Leben gar keine Erscheinungen gemacht hatte, wie auch in einem der unsern Fälle das Primäre ganz geringfügig war im Vergleich zu der ungeheuren secundären Zerstörung. Aehnliche Vorkommnisse wurden hier im pathologischen Institut schon mehrfach beobachtet: z. B. fand sich bei einer voriges Jahr im Februar vorgenommenen Obduktion ganz enorme Krebswucherung in der Leber und imponirte dies als primärer Leberkrebs, bis man nach langem Suchen ganz kleine Krebsknötchen in der Mamma entdeckte! Weiterhin kam kürzlich ein Fall von Wirbelkrebs zur Beobachtung, der schon im Leben diagnosticirt ward, wo aber das Primäre — nämlich ein Magenkrebs — bei Lebzeiten fast gar keine Erscheinungen gemacht und desshalb unerkannt blieb.

Wie leicht hätte derselbe wegen seiner Kleinheit und wegen des Fehlens klinischer Symptome übersehen werden können! und wie oft mögen solche Fälle schon als primäre Leberkrebse, primäre Knochenkrebse beschrieben worden sein!

Sodann erklärt sich Prof. Dr. Bollinger

2) dahin, dass viele Geschwülste, insbesondere am Knochen schwierig zu deuten seien, ob sie als alveoläre Sarkome oder als Carcinome anzusehen sind, wie denn auch Rindfleisch gar keine echten Knochenkrebse anerkennt, und solche schwer zu bestimmenden Geschwülste sämmtlich „alveoläre Sarkome“ benennt.

3) möchte Prof. Dr. Bollinger manche der schwierig zu

deutenden Neubildungen mit Wagner und Uhle den Endothelkrebsen beizählen, welche ja in ihren allgemeinen Eigenschaften (Infiltration oder Geschwulst, Farbe, Consistenz) so ähnlich den Epithelkrebsen sind, dass sie bisher fast immer mit denselben verwechselt wurden. Es ist dies eine eigene Krebsform, welche entsteht durch Wucherung der Endothelien der serösen Häute und der Lymphgefässe verschiedener Lokalitäten; primär findet sie sich am häufigsten in den serösen Häuten, secundär in den Lymphdrüsen, den Lungen, der Leber und, wenn auch selten, in andern Organen.

Im übrigen hält Prof. Dr. Bollinger diese vielerörterte Frage noch nicht für spruchreif und es wären hiernach die Knochenkrebse, wenn wir absehen von der Scheidung in primäre und secundäre (metastatische), einzutheilen in periostale und myelogene.

Erstere kommen besonders an langen Röhrenknochen vor und zeichnen sich aus durch rasches Wachsthum, letztere, von Rindfleisch Myelosarcoma carcinomatodes genannt, befallen vorzugsweise die Knochen des Kopfes und Gesichtes; eine zwar seltene, aber um so charakteristischere Form hievon ist die diffuse Carcinose der Becken- und Wirbelknochen, welche sich klinisch wie eine Osteomalacie darstellt, daher auch, wie oben erwähnt, von Volkmann als Ostomalacia carcinomatosa bezeichnet wurde.

Auch hier handelt es sich um weiches Carcinom, um Medullarkrebs, welcher überhaupt viel häufiger vorkommt, als die andern histologischen Formen von Knochenkrebs, nämlich als der Scirrhus, das Cancroid und als der am allerseltensten auftretende Colloidkrebs.

Diagnose der Knochengeschwülste:

Was nun die Diagnose der Knochengeschwülste und speziell der uns hier beschäftigenden Sarkome und Carcinome betrifft, so ist dieselbe für die an ganz bestimmten Regionen des Körpers sich entwickelnden Sarkome, z. B. die Myeloidtumoren des Unterkiefers, meist leicht, ebenso für die in Geschwulstform an den grossen Röhrenknochen wuchernden Sarkome, wie Carcinome, nicht minder für solche Krebsgeschwülste am Knochen,

deren Ursprungsstätte in bereits vorhandenen Krebswucherungen in der Haut, Mamma, Uterus oder Hoden evident sich nachweisen lässt.

Zur Differential-Diagnose zwischen carcinomatösen und anderen, näherhin den sarkomatösen Knochenneubildungen gibt Volkmann an, dass erstere durch rascheres Wachsthum und frühzeitige und anhaltende Schmerzhaftigkeit sich auszeichnen, wogegen andere nicht während des ganzen Bestehens Schmerzen verursachen. Sodann ist der Umfang der krebsigen Knochengeschwülste oft sehr beträchtlich, ihre Consistenz meist weich; und was für manche Fälle ein pathognomonisches Zeichen sein soll, ist dies, dass sie sehr häufig mit dem Puls isochrone deutliche Expansionen zeigen, die mit schwirrender Oscillation und Blasegeräuschen verbunden sind Für krebsigen Charakter der Neubildung spricht endlich auch das Alter des Kranken — das Knochensarkom wird mehr im früheren Alter, das Carcinom meist bei Leuten zwischen 40 und 60 Jahren beobachtet.

Ausserordentlich schwer kann sich die Erkennung einer sarkomatösen und carcinomatösen Neubildung gestalten, wo obige drei Momente: charakteristische Lokalisation, Geschwulstform und Nachweis eines primären Herdes fehlen und noch schwerer, wenn es sich um diffuse Knochenneubildungen, z. B. um diffuse sarkomatöse oder carcinomatöse Erkrankung der Wirbelsäule handelt, zumal dann, wenn ein primärer Ausgangspunkt nicht festzustellen ist.

Zur bessern Erkennung solch schwieriger Fälle durch Darlegung der Momente, welche bei den gleich zu schildernden Neubildungen von grösster Wichtigkeit für die Diagnose waren, etwas beizutragen, dies sei die Aufgabe vorliegender Arbeit.

Der eine meiner beiden Fälle wurde von mir selbst auf der Abtheilung des Herrn Geheimrath Professor Dr. Ritter von Gietl im hiesigen allgemeinen Krankenhause, zwei Monate hindurch täglich beobachtet, der andere wurde mir durch die Güte von Herrn Professor Dr. Bollinger überwiesen.

I.

Krankheits-Geschichte.

Der erste Fall betrifft eine 45 Jahre alte Taglöhnersfrau von hier.

Patientin trat den 24. Dezember 1880 in's allgemeine Krankenhaus l./J. ein in ziemlich abgemagertem Zustande. Nach ihrer Angabe hatte sie früher Typhus und ein Blasenleiden durchgemacht — mit Husten ist sie schon längere Zeit behaftet. — Seit August d. J. (1880) leidet P. oft an Schwerathmigkeit und an stechenden Schmerzen, welche im Kreuz zuerst aufgetreten und von hier nach oben und später auch nach vorn auf die Brust fortgeschritten sein sollen. Ihre Hauptklage bilden die häufigen Anfälle von Schwerathmigkeit; Appetit ist verringert, Stuhl ziemlich normal, Menses sehr unregelmässig in letzter Zeit.

Zuweilen will P. erhebliche Hämorrhoidalblutungen gehabt haben.

Status praesens (vom 24. Dezember) afebrilis.

Herztöne rein, kräftig;

Lungen: Percussionsschall laut, tympanitisch, links hinten auf der ganzen Seite: pfeifende Rasselgeräusche bei der Exspiration. Athmen verschärft.

Rechts: Athmen vesiculär. R. H. U. ebenfalls Rhonchi sibilantes.

Sputa: reichlich, schleimig, lufthaltig.

Stuhl seit 2 Tagen angehalten. Menses zum letztenmale vor 5 Wochen.

P. hatte in der ersten Zeit ihres Spitalaufenthaltes manchmal heftige Hustenanfälle, klagte nach einigen Tagen über intensive Schmerzen an der Austrittsstelle des linken Nervus ischiadicus, bald auch über Kreuzweh und später über Schmerzen im rechten Hypochondrium und auf der Brust.

Der Husten verringerte sich alsbald unter geeigneter Behandlung. Stuhl war in der ersten Zeit hartnäckig angehalten. Die Hämorrhoidalknoten schwollen schmerzhaft an.

Später steigerten sich die Schmerzen im rechten Hypochondrium ganz ausserordentlich, und war dabei der Leib mehrere Tage hindurch stark meteoristisch aufgetrieben.

Am 16. Tage nach dem Eintritte ins Spital trat einmaliges Erbrechen und erhebliche Schmerzen in der rechten Nierengegend mit verstärktem Meteorismus des Unterleibs auf; das Erbrechen wiederholte sich in den nächsten Tagen jeden Morgen im nüchternen Zustande der Kranken und war gallig-grün. Der Husten hatte unterdessen gänzlich aufgehört. Bald kehrten die Schmerzen in der rechten Nierengegend wieder. Der daraufhin untersuchte Urin (vom 15. Januar 1881): war schwach sauer, von braunröthlicher Farbe, stark sedimentirt. Specif. Gewicht 1005.

Beim Kochen entstand eine mässig flockige Trübung, die auf Zusatz eines Tropfens Essigsäure wiederum verschwand.

Mitte Januar 1881 klagte P. mehrere Tage hindurch über Schmerzen in der linken Nierengegend und über der linken Scapula.

Der Urinbefund vom 18. Januar ergibt: eine neutrale Reaktion. Specif. Gewicht 1003, Menge sehr reichlich, Farbe strohgelb, Sediment massenhaft.

Mikroskopisch findet sich: phosphorsaurer Kalk in grosser Menge.

Vom 16. Januar an hatte P. fünf Tage hindurch pelziges Gefühl in den Fingern der linken Hand, Schmerzen im ganzen linken Arm und über der linken Schulter. Während die Kranke bis jetzt noch leidlich etwas stehen konnte, verspürt sie jetzt die heftigsten Schmerzen im Kreuz beim Stehen und gibt an, absolut nicht länger mehr stehen zu können. Nun war auch wieder ganz hartnäckige Verstopfung eingetreten mit Leibschmerzen und Meteorismus. Plötzlich stellte sich, nach bereits vollständig geschwundenen Brustbeschwerden, abermals ein dyspnoëtischer Anfall — diesmal von neunstündiger Dauer ein.

Der mikroskopische Befund des Harnsediments vom 23. Januar ergibt:

Kohlensauren Kalk, körnig und in Cylinderform, phosphorsauren Kalk und Nierenepithelien. Beim Stehen des Urins

setzt sich der Kalk an den Wänden des Gefässes ab. Die beim Kochen entstehende Trübung löst sich auf Essigsäure-Zusatz.

Reaktion neutral.

Gegen Ende Januar trat wieder pelziges Gefühl im linken Arm auf; beim Aufsitzen im Bett klagt die Kranke über ungemein heftige Schmerzen und ist überhaupt sehr empfindlich, schon gegen Berührungen der Haut.

Eine weitere, vierte vom klinischen Assistenten der I. medizinischen Abtheilung, Herrn Dr. Hoferer auf's genaueste vorgenommene Untersuchung des Urins ergab:

Im Urinsediment:

1) kohlensauren Kalk in seinen drei Formen
   a) körniger Detritus
   b) krystallinisch runde Körner, traubenförmig gruppirt und in Cylinderform,
   c) Schollen in Oktaëderkrystallen.
2) Eiterkörper.
3) Nierenepithelien.

Reaktion neutral. Schwacher Eiweissgehalt Starker Gehalt an Indikan. Harnmenge 3250 Gr. Polyurie. Niedriges specif. Gewicht 1004.

Ende Januar: erfolgte wieder mehrmals täglich Erbrechen und steigerten sich die Schmerzen in der Nierengegend, besonders der rechten excessiv.

Auf dem Urin ward nun ein schillerndes Häutchen beobachtet: dasselbe besteht aus Krystallen von kohlensaurem Kalk in Oktaëderkrystallform; ausserdem aus Rosetten von phosphorsaurem Kalk.

Diagnose:

Auf Grund dieses merkwürdigen Urinbefundes, in Verbindung mit den furchtbaren Schmerzen am ganzen Rücken und der Druckempfindlichkeit der Wirbel lautete die klinische Diagnose „Wirbelleiden: Zerstörung der Wirbel durch einen knochenauflösenden Process und Ausscheidung der gelösten Kalksalze durch den Harn."

Diesen Process näherhin zu bestimmen, hatte man keine

sichern Anhaltspunkte. Caries der Wirbel, Pott'sches Uebel anzunehmen war man nicht berechtigt wegen des Fehlens der Kyphose und von jeglichen Congestionsabscessen; wohl dachte man an Krebswucherung in den Wirbelknochen, indess da man primären Krebs der Wirbelsäule nicht so ohne weiteres annehmen mochte, für den andernfalls als secundär oder metastatisch aufzufassenden Process aber ein primärer Herd nicht mit Bestimmtheit nachzuweisen war — allerdings bemerkte man einen Knoten in der rechten Brustdrüse, derselbe bestand aber schon vier Jahre schmerzlos, ohne frühere, noch auch jetzt eingetretene Lymphdrüsenaffektion, so dass er uns unschuldig erschien — so liess man sich nicht auf diese Conjecturaldiagnose ein, sondern blieb bei der einfachen:

Zerstörungsprocess in der Wirbelsäule, von dem man sich die andern Erscheinungen:

die Neuralgien am Arm, dem Nacken, der Brust und dem Nervus ischiadicus sinister grossentheils abhängig dachte.

Ausserdem wurde nebenbei: Bronchitis chronica und wegen des Befundes von Nierenepithelien im Harn: Nephritis diagnosticirt

Dies der Status und die Diagnose von Ende Januar.

Nach kurzen Remissionen traten Anfangs Februar die Kreuzschmerzen wieder sehr heftig auf und mehrere Tage hindurch starke Diarrhöen, auch wieder recht viel Husten und verschiedene Anfälle von Schwerathmigkeit.

Appetit war immer gering. Fieber fehlt.

Mitte Februar: abermals häufiges, theils schleimiges, theils schwarzflüssiges Erbrechen: Die Schmerzen im Kreuz, in der Nierengegend erreichten nun eine so enorme Höhe, dass sie durch Narcotica nur wenig gelindert werden konnten, ergriffen auch den ganzen Rücken und die Brust. — Fortan bestand neuerdings ungemein hartnäckige Obstipation. P. konnte sich in der letzten Zeit gar nicht mehr bewegen, die Schmerzen hielten an bis zu dem am 26. Februar erfolgten Tode.

Der **Sektionsbefund** ist folgender:

Abgemagerte Leiche, Fettpolster fast gänzlich geschwunden, Musculatur blass.

Beide Lungen: allseitig verwachsen

Linke Lunge: ziemlich stark von Luft ausgedehnt, an der Spitze eine eingezogene Narbe. Das Gew be ist mässig blutreich, von mittlerem Luftgehalt. Die Alveolen, besonders am Rande erweitert

Unterlappen: Gewebe lufthaltig, braunroth, ziemlich saftreich. Bronchialschleimhaut mässig injicirt.

Rechte Lunge: ebenfalls von Luft stark ausgedehnt. Spitze gehörig. Gewebe lufthaltig, blutarm, ziemlich saftreich.

Im Herzbeutel befindet sich eine ziemlich grosse Menge von Serum.

Herz: von normaler Grösse. Rechter Vorhof mit Luft gefüllt. Auf dem Epicard des rechten Ventrikel liegt reichlich Fett.

Höhe des R. V. 8,5, Pulmonalumfang 6,5

Dicke der Ventrikelwandung 0,3,

Höhe des L. V. 9,0, Aorten-Umfang 6,5

Dicke der Ventrikelwandung 1,5

Muskel etwas brüchig. Klappen gehörig.

Nieren: Linke von normaler Grösse, Gewebe sehr derb, Kapsel schwer abziehbar. Oberfläche fein granulirt.

Rindensubstanz schmal.

Rechte Niere: blass, Kapsel schwer abziehbar. Oberfläche ebenfalls fein granulirt; Rindensubstanz sehr verschmälert.

Harnblasenschleimhaut: gewulstet, injicirt und mit Schleim belegt.

Leber: von gehöriger Grösse; Kapsel über den untern Theil des rechten Leberlappens getrübt, verdickt. Gewebe ziemlich derb, mässig blutreich. Lappenzeichnung deutlich. Gallenblase: enthält viel hellgelbe, dickflüssige Galle.

Milz: klein. Länge 9,5, Breite 5,5, Dicke 3,0. Pulpa derb, blassbraun.

Magen: Schleimhaut blass, ebenso die des Darms. Am Uterus-Parenchym an der vordern Wand sitzt ein wälschnuss-

grosses Fibroid, das im Innern zu einer weichen, breiartigen Masse zerfallen ist.

Die sämmtlichen Hals-, Brust- und Lenden-Wirbel sind in eine weiche schnittfähige Masse von blassrother Farbe verwandelt.

Auch die Beckenknochen zeigen sich im Innern in die gleiche weissliche Masse verwandelt; nur die dünne compakte Rinde ist noch erhalten.

An der rechten Brustwarze ein etwa hühnereigrosser Knoten, von ziemlich derber Consistenz und von gleicher blassröthlichen Farbe, wie die der Rippenknorpel ist.

Bei Durchschnitten durch die Wirbel, wie Herr Dr. Frobenius, Assistent am pathologischen Institut mit grosser Mühe davon verschiedene zu machen die Güte hatte, sieht man, wie die Krebswucherung in verschiedenen Wirbeln und auch in ein und demselben in verschiedener Höhe und an verschiedenen Stellen eine ganz andere ist. z. B. findet sich auf einem Durchschnitt durch einen Lendenwirbel alles von Krebsmasse ergriffen bis auf eine kleine Stelle vor dem Wirbelkanal und bis auf die Processus spinosi, während im nächst untern nur die eine Hälfte des Wirbelkörpers krebsig degenerirt ist, die andere Hälfte, wie auch der hintere Wirbelbogen sind relativ intakt, dagegen der Processus spinosus hier vollständig krebsig.

Auffallend ist an diesem Schnitt die schön radiär strahlige Anordnung des Gewebes.

Die Zwischenwirbelscheiben erweisen sich intakt bis auf die Mitte.

Der Rückenmarkskanal ist vollständig frei, die Dura nirgends durchgewuchert.

Mikroskopisch lässt sich weder an der Dura, noch am Rückenmark etwas Abnormes entdecken.

Der mikroskopische Befund an Durchschnitten durch die krebsigen Wirbel ergab:

Krebs von drüsenähnlichem Bau mit deutlich ausgeprägtem und stark entwickeltem Stroma und darin eingelagerten cylinderförmigen Zellen; allenthalben fettige Degeneration (die mikr. Schnitte färbten sich nämlich mit Bismarkbraun und mit Bo-

raxcarmin-Indigocarmin nur mangelhaft) ausserdem starke Pigmentanhäufung.

Die anatomische Diagnose lautet:

Carcinom der rechten Mamma, Metastasen in sämmtlichen Wirbelkörpern, Wirbelbögen und Wirbelfortsätzen und in den Beckenknochen. — Fibromyom des Uterus in centralem Zerfall. Schrumpfnieren.

II.

Aus der Krankheits-Geschichte des zweiten Falles.

stehen mir folgende kurze Notizen zur Verfügung:

Patient, 64 Jahre alt, in den besten Verhältnissen lebend, früher nie erheblich krank, erkrankte im Frühjahr 1879 mit anhaltendem allgemeinem Unwohlsein, häufigem Drang zum Uriniren, machte dann eine Reise nach Italien, kehrte im Sommer etwas gebessert zurück in die Heimat und wollte sich nun wieder dem Berufe widmen, doch es war unmöglich. Vom November 1879 an ward P bettlägerig nnd blieb es bis zu seinem Tode, hatte fortan sehr heftige Schmerzen und Beschwerden bei der Urinentleerung und musste beständig katheterisirt werden. Manchmal wurden Eiterentleerungen mit dem Harn beobachtet und wiederholt Abgang von Harnsteinen, die als Prostatasteine gedeutet wurden. Die Diagnose lautete weiterhin auf Prostata-Abscess, obwohl mit Rücksicht auf die heftigen Schmerzen im Verlaufe der Wirbelsäulen und an verschiedenen Stellen des Skeletts mehrfach die Wahrscheinlichkeitsdiagnose auf eine bösartige Neubildung im Knochen gestellt wurde.

Der Kranke klagte in den letzten Monaten besonders über grosse Schmerzen im Kreuz, am Rücken und über wandernde Schmerzen am Thorax.

Im Mai 1880 trat anscheinende Besserung ein, so dass P. auf's Land übersiedelte; doch bald verschlimmerte sich der Zustand wieder, es trat Fieber, gänzliche Appetitlosigkeit, bedeutende Abmagerung dazu, während obige Beschwerden andauerten, zuletzt stellte sich Anasarca der untern Extremitäten ein und Ende Juli 1880 verschied der Kranke.

Obduktion.

Hochgradige Abmagerung. Aeusserlich an den Rippen und Gelenken nichts Auffallendes wahrzunehmen. — Nach Herausnahme der Lungen sieht man an den Innenseiten der Rippen beiderseits, hauptsächlich vorn und seitlich am Thorax ca. 8—10 flache, ungefähr Feigengrosse, ziemlich derbe Aufblähungen der Rippen. Diese Auftreibungen, allmählig nach beiden Seiten in die normalen Rippen übergehend, prominiren ungefähr 3—4 Mmtr. über das Niveau der Costalpleura, sind von grauröthlicher Farbe, derber Consistenz und zeigen beim Einschneiden einen glänzenden, weisslichen Bau.

Aehnliche Verdickungen sieht man an der untern Brust- und an der ganzen Lenden-Wirbelsäule, wo beim Einschneiden die Wirbelkörper sich wie Brod schneiden lassen (diffuse Infiltration und Rarefikation der Knochensubstanz). Gelenke sind frei.

Lungen; Linke durch nur eine Bindegewebsspange mit der Costalpleura verwachsen.

Pleura sonst normal. Etwas Serum in beiden Pleurasäcken.

Beide Lungen: voluminös, blutarm; linke unten etwas hypostatisch, sehr saftreich.

Herz: in jeder Richtung normal. Wandungen etwas schlaff, leichte Trübung und Verdickung der Klappen, leichte fleckige Trübung des Aortenbulbus.

Höhe des R. V. 8,5. Pulmonalumfang 8,5, Ventrikeldicke 0,6
„ „ L. V. 9,5 Aorten- „ 8,0 „ 1,4.

Milz etwas vergrössert, weich, blutreich.

Magen und Darm normal.

Leber: durchaus normal, ohne jegliche Spur älterer Veränderung.

Nieren etwas verkleinert, links leichte Hydronephrose.

An der Harnblase ist die Wandung geringgradig verdickt, die Innenfläche mit zahlreichen trabeculären Vorsprüngen besetzt; nahe dem Ursprung der Urethra liegen ungefähr $^1/_2$ Dutzend weisslicher, bis erbsengrosser Harnsteinchen, daselbst ist die Schleimhaut geröthet, oberflächlich erodirt. Neben der Mündung des linken Harnleiters zeigt sich eine taschenförmige Oeffnung, ungefähr 1 ctmtr. lang, 3 — 4 Mmtr breit, die in eine zwischen linker Blasenwandung und knöchernem Becken befindliche, hühnereigrosse, mit übelriechendem Eiter gefüllte Abscesshöhle führt, die gleichzeitig auf den Eintritt des Ureters comprimirend wirkt.

Die Mündung der Harnröhre in Blasenhals ringförmig besetzt von 6—8 papillären, grauröthlichen, halbweichen Wucherungen, die bei Contraktion der Blase wie ein Schwamm in die Urethralmündung sich hineinpressen.

In der Umgebung kleine flache Wucherungen.

Harnröhre normal.

Prostata etwas vergrössert, im übrigen normal.

Gehirn: Ziemlich starke Verwachsung der Dura mit dem Schädeldach. Mässiges Hirnödem. Zahlreiche Windungen. Gewicht 1229 Gr.

Die mikroscopische Untersuchung der Neoplasmen der Rippen, der Wirbelsäule und der Harnblase (nirgends Drüsenaffektionen, besonders die retroperitonealen Lymphdrüsen vollkommen normal) ergibt den Bau eines

diffus infiltrirten, grosszelligen Sarkoms.

Herzmuskel leicht verfettet, Leber und Nieren normal.

Anatomische Diagnose:

Multiple Sarkomatose:

Grosszelliges Sarkom der Rippen und der Wirbelsäule: papilläre Sarkome der Harnblase.

Perforation der Harnblase, Harnsteine, retroperitonealer Abscess neben der Mündung des linken Harnleiters.

In dem zweiten Fall haben wir also ein Sarkom, in dem ersteren ein Carcinom der Wirbelsäule vor uns, in beiden zugleich sarkomatöse bez. krebsige Wucherungen in andern Knochen, den Rippen, dem Becken etc.; in beiden Fällen lautete die klinische Diagnose anders, wenn sie auch im ersten Falle conjecturaliter auf Wirbelkrebs gestellt wurde. Es scheint mir nun gegenüber dem anatomischen Befund geboten, zu erörtern, warum die Krankheitserscheinungen eben im Sinne der klinischen Diagnose gedeutet, warum beim Carcinom nicht mit Sicherheit, beim Sarkom gar nicht die betreffende Neubildung der Wirbelsäule diagnosticirt wurde, kurz die Fälle epicritisch zu beleuchten.

Doch damit dies besser geschehe und weil meine beiden Fälle von dem Symptomencomplex, wie er aus den bisher veröffentlichten sarcomatösen und carcinomatösen Neubildungen der Wirbelsäule sich ergibt, theils viel Gemeinsames, theils aber auch mehrere sehr interessante Eigenthümlichkeiten darbieten, erachte ich es für vortheilhaft, in Kürze zunächst die Casuistik der bisher in der Literatur bekannten Wirbel-Sarkome und Carcinome anzuführen, insoweit sie zur Vergleichung mit obigen beiden Neubildungen von Interesse scheinen.

Was zunächst die Sarkome anlangt, so finden sich nur ganz wenige verzeichnet; es mag dies grossentheils davon herrühren, dass manche Autoren die Wirbelsarkome als Unterart der Wirbelkrebse ansehen und sie diesen beizählen, wie auch Leyden „die Osteosarkome als die eigentliche Form des selbstständigen Knochenkrebses“ ansieht und sie stets den Krebsen beirechnet. Eigentliche Sarkome der Wirbelsäule fand ich nur zwei in der Literatur: einen Fall von Sudhoff in seiner Dissertation (Erlangen 1875), den andern von Bianchi (1880).

Im ersteren entwickelte sich unmittelbar nach einem Trauma, das bei der 65jährigen Patientin die Rippengegend getroffen, die Neubildung; es traten Lähmungserscheinungen auf, während eine Deformität der Wirbelsäule erst etwa ¼ Jahr später sichtbar wurde

Tod 5 Monate nach dem betreffenden Trauma.

Die Sektion zeigte, dass der achte Brustwirbel, zum Theil auch der 7. und 9. durch eine fleischige Gewebsmasse einge-

nommen war. Metastasen in verschiedenen anderen Wirbelkörpern und in einigen Rippen.

Die Wirbelwucherung erwies sich mikroscopisch als Rundzellensarkom.

Ueber den zweiten Fall entnehme ich dem im Jahresbericht von Virchow-Hirsch XV. Jahrgang 1880 hierüber niedergelegten Referate folgende Notizen:

Die Geschwulst entstand bei einem 35jährigen Manne in relativ sehr kurzer Zeit (in einem Jahr) unter Schmerzen und Reizerscheinungen seitens des Rückenmarks und der Wirbelsäule zu enormer Grösse. Das erste Auftreten einer Dämpfung in der linken Lumbargegend, das spätere Erscheinen von Hämaturie sprachen für die linke Niere als Ausgangspunkt des Tumors. — Thatsächlich entsprang derselbe dem linksseitigen Perioste der drei letzten Brust- und drei obern Lendenwirbel, deren Körper ebenfalls mehr oder weniger sarkomatös infiltrirt waren.

Epicrise: Mit diesen zwei Neubildungen hat unser Sarkom den raschen Verlauf gemeinsam, mit beiden auch die heftigen Rückenschmerzen; Lähmungserscheinungen traten nur im ersten Falle auf, weil nur hier die Wucherung in den Wirbelkanal eingedrungen und auch auf das Rückenmark, wenn auch nur in ganz geringer Ausdehnung übergegangen war.

Bei Bianchi's, wie bei unserem Kranken wurde kein Wirbelsarcom diagnosticirt, bei ersterem wurde auf Grund der nachweisbaren Dämpfung in der linken Lendengegend und der Hämaturie die gefundene Geschwulst, als von der linken Niere ausgehend, gedeutet; bei unserem Kranken traten die Erscheinungen von Seiten der Harnwege (die reichlichen Eiterentleerungen, die anhaltenden und furchtbaren Beschwerden beim Uriniren) so sehr in den Vordergrund, dass die andern, thatsächlich vom Wirbelleiden herrührenden Krankheitsäusserungen (die heftigen Rücken- und ausstrahlenden Brustschmerzen) als nebensächlich, als „rheumatisch" erschienen, während doch gerade diese in Verbindung mit der beobachteten reichlichen Kalkentleerung durch den Urin auf Knochenleiden, auf einen knochenauflösenden Process und wegen der

grossen Wirbel- und Rückenschmerzen näherhin auf eine die Wirbelknochen usurirende Neubildung hätte hinweisen können. — (Ueber diese Kalkentleerung wird weiter unten bei der Epicrise über das Carcinom der Wirbelsäule noch weiteres erörtert werden).

Carcinome der Wirbelsäule

sind bereits ziemlich viele und auch schon frühzeitig beobachtet worden:

Schon im Sepulcretum von Bonet ist ein Markschwamm der Lendenwirbel und der Rückenmarkshäute im Lumbartheil erwähnt, zwei weitere Fälle sind in Astley Coopers Vorlesungen, einer von Abercombie und drei in Ollivier's Werken geschildert. Cruveilhier gibt zwei Fälle mit schönen Abbildungen. Weiterhin sind von Caesar Hawken, Gull, Bühler zerstreute casuistische Beiträge geliefert, welche E. Leyden in einer in den Charité-Annalen Band I. Heft 3. 1863 publicirten Arbeit „über Wirbelkrebs" gesammelt hat, auf welche ich nicht näher eingehen kann und nur verweisen möchte.

Dagegen will ich die seit dem Jahre 1863 vereinzelt beschriebenen Fälle von Wirbelkrebs — in aller Kürze — hier zusammenstellen zur Vergleichung mit dem von mir beobachteten Wirbelcarcinom.

Im Jahre 1864 hat Black ein Carcinom der Halswirbelsäule veröffentlicht (Referat im Centralblatt für Medicin 1864):

Sein Patient, 35 Jahre alt, erkrankte 10 Monate vor seinem Tode mit Schmerzen im Nacken und in den Schultern, welche man für rheumatisch hielt, konnte jedoch immer arbeiten, bekam dann einige Wochen vor dem Tod plötzlich Lähmung aller Extremitäten und des Rumpfes, wogegen die Sensibilität erhalten blieb.

Bei der Obduction fand sich eine vom 2. und 3. Halswirbel ausgehende krebsige Geschwulst, welche das Rückenmark comprimirt hatte. Die Häute waren gesund.

Ferner ist von Simon in der Berliner „Klinischen Wochenschrift" 1870 Nr. 35 und 36 mitgetheilt ein „Carcinoma mammae in der Rückbildung begriffen Secundäre Ablagerungen in der Leber, den Nebennieren und im ersten Lendenwirbel. Com-

pression des Marks mit aufsteigender Degeneration der Hinterstränge und einem Erweichungsherd im Halsmarke."

Merkwürdig ist in diesem Falle der Urinbefund: die Urinmenge war nämlich enorm, betrug täglich durchschnittlich 2—4 Liter, manchmal sogar 5 und einige Tage lang 8 Liter pro Tag. Der Harn war dabei frei von Eiweiss und Zucker, von dem specif. Gewicht 1007—1008.

Diese Polyurie, wie sie in den letzten Lebenswochen des Kranken zu einem von ihm geradezu Diabetes insipidus bezeichneten Grade anstieg, will Simon auf den bei der Sektion gefundenen Erweichungsherd im Vorderhirn zurückführen."

Auch in unserem Falle bestand auffallender Weise beständige Polyurie.

Im Jahre 1875 hat Sudhoff in seiner schon oben erwähnten Dissertation nebst jenem Sarkom auch ein Carcinom — von ihm als „primär" aufgefasst — beschrieben:

Die dabei aufgetretenen Lähmungserscheinungen bezog die 32jährige Kranke auf überstandenes Puerperium. Eine dem 7. Brustwirbel entsprechende Deformität zeigte sich erst nach einem Jahre. Bei der Sektion fanden sich die untern Brust- und obern Lendenwirbel in Geschwulstmasse aufgegangen. Die Geschwulst war auch in den Markkanal, aber nicht in die Dura eingedrungen, das Rückenmark selbst im Bereich des 10.—12. Brustwirbels erweicht. — Sodann: Metastasen in Leber, Brustbein, in den übrigen Wirbeln sammt Kreuzbein, in beiden Darmbeinschaufeln (wie bei unserer Kranken) und im linken Femur.

Sodann sind von Brzczinski fünf Carcinome der Wirbelsäule geschildert (Referat hierüber in der „Medicinisch-Chirurgischen Rundschau" Band XVIII. Jahrgang 1877 Nr 512)

Unter diesen fünf war die weibliche Brust dreimal der Sitz der primären Krankheit.

Brzczinski's eigene beiden Fälle sind:

1) eine 46 Jahre alte Frau, der vor 6 Monaten die rechte Mamma wegen Carcinom amputirt worden war; 2 Monate nach der Operation traten Rückenschmerzen auf, anfangs intermittirend, später anhaltend, dann Kyphose, sehr grosse Schmerzen beim Gehen und Stehen Tod 8 Monate nach der Operation

Sektion: in den Körpern des letzten Brustwirbels, wie der 3 ersten Lendenwirbel krebsige Ablagerungen.

2) eine 59 Jahre alte Frau, Carcinom der Portio vag. uteri; einige Monate nach dem Entstehen desselben: Urindrang und Gehbeschwerden, hohes Fieber, Unmöglichkeit aktiver Bewegungen, Contractur der rechten untern Extremität. Tod nach wenigen Monaten. Bei der Sektion wurde vollständige Erweichung der Körper des 5., 6. und 7. Brustwirbels, ausserdem die Anwesenheit eines vom 6. Wirbel gegen die Medulla gerichteten Tumors nachgewiesen, der nach der mikroskopischen Untersuchung als Medullacarcinom anzusehen war.

Vor Kurzem ward in dem Jahresbericht von Virchow-Hirsch (Jahrgang 1879) von Ormerod ein Fall von Krebs der Halswirbelsäule mitgetheilt, der dadurch interessant ist, dass ein Tumor nicht nachzuweisen war und daher die Diagnose bei vorhandener nervöser Störung, zunächst des linken Arms, dann des rechten, später der Blase und der untern Extremitäten auf eine Myelitis, vielleicht durch Bleivergiftung bedingt, gestellt wurde.

Bei der Obduktion fand sich Krebs der Halswirbel, des Pancreas und frische Knoten in der Leber.

Diese Fälle musste ich des Nähern hier erörtern, um darzuthun, in welchen Punkten der von mir beobachtete Fall von Wirbelkrebs mit dem aus jenen sich ergebenden Symptomencomplex übereinstimmt.

Ausser diesen vereinzelten Fällen sind noch mehrere neuerdings von Leyden und ziemlich viele von Charcot in der Salpêtrière beobachtet. — Vergleicht man die von den verschiedenen Autoren gemachten Mittheilungen, so ergibt sich, dass der Wirbelkrebs meist im Alter von 40—50, seltener von 50—60, vereinzelt auch von 30—40 Jahren vorkommt, dass die Zeitdauer vom Auftreten der ersten Symptome bis zum lethalen Ende 5—6—3 Monate betrug; nur wenige Wirbelkrebs-Kranke litten 10—18 Monate daran und nur ein Kranker starb in Folge äusserst schwerer Complikationen schon nach einem Monat.

Mehrere Fälle sind als „primär“ beschrieben (vier von Leyden, 1 von Black, 1 von Sudhoff etc. etc.), die Mehr-

zahl jedoch als secundär, sehr oft noch Brustkrebs. — Als der Lieblingssitz krebsiger Ablagerungen hat sich die Lendenwirbelsäule herausgestellt (unter Leyden's 8 Fällen 4 mal, unter Charcot's oftmals, in Simon's Fall und in sehr grosser Ausdehnung auch im unsrigen.)

Nur wenige der krebsigen Neubildungen traten in Geschwulstform auf, die meisten als diffuse Infiltration der Wirbel, theilweise auch der Wirbelscheiben und Fortsätze, und führten gewöhnlich zu vollständiger Erweichung der Wirbel und damit zu Compression der Nervenstämme bei ihren Durchtritt durch die — in Folge der Krebswucherung in den seitlichen Fortsätzen ohnehin verengten — Intervertebrallöcher, was seinerseits — und dies ist wichtig für die Aehnlichkeit des klinischen Bildes all' dieser diffusen Krebs-Wucherungen — zu den bei allen wiederkehrenden: Neuralgien der Brust, der obern oder untern Extremitäten und den furchtbaren Rücken- und Kreuzschmerzen Veranlassung gab.

Es ist diese heftige und oft in Paroxysmen auftretende, durch narkotische Mittel nur wenig zu lindernde Schmerzhaftigkeit so sehr für die Mehrzahl der Wirbelkrebse, nämlich für die der Lendenwirbelsäule, typisch, dass Charcot, weil eben durch die Compression der Nervenstämme zugleich auch eine Abschwächung der Muskelkraft in den von ihnen versorgten Gliedmassen bewirkt wird, dieses fast allen diffusen, zumal allen Lendenwirbel-Krebsen zutreffende Symptomenbild als: „Paraplegia dolorosa carcinomatosa", „Paraplégie douloureuse des cancéreux" bezeichnete.

Schon Cruveilhier stellt einen Unterschied auf zwischen schmerzhafter und nicht schmerzhafter Paraplegie und gibt an, dass jene das Resultat einer durch einen Tumor auf das Rückenmark ausgeübten Compression sei; die schmerzlose aber auf eine Erkrankung des Marks hinweise, wie denn auch eine Paraplegie durch Fraktur und Luxation von Wirbeln, durch Caries oder Erweichung von Wirbeln vollkommen schmerzlos sei.

Nach Charcot bedarf es durchaus keiner Compression des Marks selbst, um jene schmerzhafte Lähmung herbeizuführen,

sondern entsteht dieselbe schon allein durch die von den erweichten Wirbelmassen ausgeübte Compression der austretenden Nervenwurzeln und ihre zuweilen beobachtete krebsige Miterkrankung.

Ausser dieser schmerzhaften Paraplegie, wie sie die meisten diffus infiltrirten Wirbelkrebse darbieten, entstand in einzelnen Fällen (von Leyden, Black, Sudhoff etc. etc.) eine wirkliche Lähmung der Extremitäten, der Blase und auch des Darms — es sind dies Fälle, wo die Neubildung nach innen fortwuchernd das Rückenmark erheblich comprimirte und zuletzt zur Erweichung brachte.

Das oben entworfene Bild der Paraplegia dolorosa war nun bei unserer Kranken, wo Hals-, Brust- und Lendenwirbelsäule der krebsigen Entartung anheimgefallen war, sehr schön ausgeprägt. Es bestand sowohl Cervico-Brachial-Neuralgie, als Schmerzen am Thorax und besonders in den Hypochondrien — Gürtelgefühl, das nach Charcot oft bei Wirbelkrebs vorkommt, fehlte —, wie auch rasende Kreuzschmerzen und Schmerzen im Verlauf des Nervus ischiadicus in Folge der massenhaften Krebswucherung an der Lendenwirbelsäule.

Hyperästhesie der Hautdecken im Bezirk der schmerzhaften Nerven, wie sie bei Compression der austretenden Rückenmarksnerven durch Tumoren, speziell durch Carcinome, ganz gewöhnlich ist, war auch bei unserer Patientin sehr ausgesprochen, ebenso die lähmungsartige Schwäche der Beine: sie konnte die Füsse im Bett wohl bewegen, aber nicht auf dieselben stehen. — Auch traf bei ihr zu, was Charcot über die Schmerzen der Wirbelkrebskranken sagt: dass dieselben nahezu permanent sind, aber sich doch häufig in Anfällen steigern.

Die im weitern Verlauf der Krankheit nach Charcot manchmal auftretenden Affectionen: Zostereruption entlang den Verlauf der comprimirten Nerven, circumscripte Hautanästhesie und Contraktur einzelner Muskeln stellten sich nur bei wenigen der oben citirten Fälle — und auch nicht im unsrigen — ein; auch war eine Difformität der Wirbelsäule, wie sie nach dem mehrfach erwähnten Autor ziemlich oft bei Wirbelkrebs

auftritt und dann, wie in mehreren der obigen Fälle die Diagnose wesentlich erleichtern kann, bei unserer Kranken nicht vorhanden, weil die Krebswucherung, wie aus den gemachten Durchschnitten zu ersehen war, in verschiedener Höhe der Wirbelsäule immer wieder andere Stellen intakt gelassen hatte und desshalb die Säule noch genug Festigkeit behielt.

Fieber fehlte, wie bei den meisten der bisher beobachteten Wirbelkrebs-Fälle, so auch im unsrigen. Wo es auftrat, war es stets von Complikationen der Hauptkrankheit bedingt.

Die Kachexie wird von Leyden als diagnostisch werthvolles Symptom für solche krebsige Neubildungen der Wirbel bezeichnet, die der Palpation nicht zugänglich sind — sie war bei unserer Patientin intensiv — in Folge der gestörten Digestion, (des vielen Erbrechens) und der durch die Schmerzen verursachten Schlaflosigkeit.

Aus der hier gemachten Vergleichung unseres Falles mit den andern in der Literatur bekannten Wirbelkrebsen ist ersichtlich, wie derselbe von dem allgemeinen Symptomenbild des Wirbelkrebses recht viele Erscheinungen darbietet.

Man wird nun fragen: warum wurde die Krebsneubildung trotz der charakteristischen Symptome doch nicht mit Sicherheit diagnosticirt? es war das Fehlen eines primären Herdes, — denn der Knoten in der rechten Brust imponirte aus den oben erörterten Gründen nicht als krebsig — das uns abhielt, das eben auf Grund jener Erscheinungen als solches erkannte Wirbelleiden näherhin als krebsige Neubildung zu specialisiren.

Dass eine Wirbelaffection vorlag, war klar aus den heftigen Rückenschmerzen und Neuralgien, dass die Affektion aber schon früher als „Zerstörungsprozess in den Wirbeln“ präcisirt werden konnte, war man berechtigt durch den Urinbefund, und dadurch ist unser Krankheitsfall so merkwürdig! Wir schlossen aus dem massenhaft gefundenen kohlensauren und phosphorsauren Kalk im Urin auf einen knochenauflösenden Process, und, weil uns die Rückenmarkschmerzen etc. auf die Wirbelsäule hinwiesen, einen knochenzerstörenden und Kalk auflösenden Prozess in der Wirbelsäule. Eine Kalkausscheidung bei

Usurirung der Knochen durch Neubildungen fand ich bei den bisher geschilderten Knochen- resp. Wirbelgeschwülsten nirgends geschildert, wohl war mehrfach die Rede von Sedimenten in Harn einiger oben erwähnter Wirbelkrebskranker, doch genauerhin wurden dieselben nicht beschrieben.

Bei unserer Kranken war aber die ausgeschiedene Kalkmenge so enorm und trat die Kalkausscheidung auch bei dem Kranken mit dem Wirbelsarkom in Form von Kalk-Harnsteinen so ausgesprochen auf, dass die Beobachtung keinen Zweifel mehr zulässt.

Es scheint mir nun von Interesse, zur Stütze unserer Beobachtung;

die Kalkausscheidung im allgemeinen, unter physiologischen, wie pathologischen Verhältnissen zu besprechen, indessen in aller Kürze.

Es hat darüber Dr. Schetelig genaue Untersuchungen gemacht und dieselben in Virchow's Archiv 82. Band Seite 437 ff. niedergelegt.

Darnach wird im Normalzustand von einem Erwachsenen mit dem Gewicht von 74 Kgr. in 24 Stunden im Ganzen 353 — 407 Mgr. Kalk durch den Urin ausgeschieden. Es ist die Ausscheidung direkt abhängig von der Nahrung und von den bei der Verdauung in den Darm ergossenen kalkhaltigen Körpersecreten, wie denn auch der Kalk fast gänzlich verschwindet bei Inanitionszuständen.

Betreffs der Kalkausscheidung in Krankheiten differiren die Meinungen der Autoren erheblich:

Schetelig machte längere Zeit hindurch bei einer grossen Anzahl von verschiedenen Krankheiten täglich quantitative Analysen und stellt als Gesammtresultat hin, dass überall wo er eine Erhöhung des Procentsatzes des Kalks zu den andern festen Harnbestandtheilen constatiren konnte, z. B bei seinen Kranken mit Tabes dorsalis, multipler Sklerose, Hemiplegie etc. dies grösstentheils auf Rechnung der dabei vorhanden gewesenen intakten Verdauung zu setzen sei und dass umgekehrt die Verminderung des Procentsatzes, wie er sie bei chronisch Kranken mit darniederliegender Verdauung, bei seinen Typhus-

fällen, wo sich gar kein Kalk fand, und bei seinen Phthisikern beobachtete, ganz der schlechten Ernährung und Verdauung solcher Kranken, nicht aber ihrer Krankheit, zuzuschreiben sei. Nur bei einem Phthisiker fand Schetelig sogar eine Steigerung des Kalkgehaltes der 24stündigen Harnmenge auf 900 mgr. (bei Polyurie und spec. Gew. 1002!), führt dieselbe aber wieder auf die hier ausnahmsweise gute Verdauung zurück.

Demgegenüber vertritt Senator mit Beneke die Ansicht, dass „bei chronischer Lungenschwindsucht" in Folge der Krankheit selbst, auffallend häufig die Kalkausscheidung zunehme (s. Berliner klin. Wochenschrift Nr. 7 1882).

Ebenso erkennt Ultzmann in der von ihm beobachteten vermehrten Kalkausscheidung bei Neurosen der Harnorgane etwas wirklich Pathologisches.

Wie verhält sich nun die Kalkausscheidung bei Knochenkrankheiten? zunächst bei der Rhachitis?

Von mehreren Beobachtern (so von Marchand, Lehmann; Hirschberg (1877) wurden abnorm grosse Mengen im Harn rhachitischer Kinder gefunden, dem entgegen will nun neuerdings (1879 Virchow's Archiv 77. Band) Seemann eine erhebliche Verminderung des Kalks bei Rhachitis constatirt haben.

Wie bei dieser Krankheit, so differiren die Angaben auch bei Osteomalacie.

Senator hält es für wahrscheinlich, dass diese widersprechenden Angaben sich wohl dadurch erklären lassen, dass eben die Untersuchungen in verschiedenen Stadien dieser Krankheiten angestellt wurden und glaubt: dass, so lange der Auflösungsprocess in den Knochen im Fortschreiten begriffen ist, abnorm viel Kalk ausgeschieden wird, später weniger und mit zunehmendem Verfall sogar abnorm wenig!

In dieser Ansicht findet auch unsere Beobachtung die beste Stütze — denn dass der „Auflösungsprocess" in den Knochen wie bei Osteomalacie, so auch bei diffuser sarcomatöser und carcinomatöser Infiltration in's Knochengewebe ganz der gleiche ist, dürfte kaum einem Zweifel unterliegen, ist

übrigens von Ribbert durch viele Untersuchungen absolut festgestellt (s. Virchow's Archiv, 80. Band 1880).

Dies wenige über Kalkausscheidung genüge zur wissenschaftlichen Begründung unseres merkwürdigen Urinbefundes. Wenn derselbe sich auch nicht stützen kann auf ähnliche Beobachtungen bei Knochenneubildung, so ist doch an seiner Richtigkeit nicht zu zweifeln. Denn die Urinuntersuchung wurde fast täglich von dem klinischen Assistenzarzte der I. medizinischen Abtheilung Herrn Dr. Hoferer auf's genaueste bei der Wirbelkrebskranken Frau vorgenommen und immer wieder ergaben sich:

Polyurie, niedriges specif. Gewicht und grosse Mengen von phosphorsaurem und kohlensaurem Kalk — ebenso ward bei dem Sarkom der Wirbelsäule mit Sicherheit Kalk in den zahlreichen Harnsteinen nachgewiesen.

So möge denn mit dieser Arbeit durch Darstellung der merkwürdigen Kalkausscheidung bei unsern Fällen von diffus infiltrirtem Sarkom und Carcinom ein kleiner Beitrag geliefert sein:

„zur Diagnostik der bösartigen, zumal der diffus wuchernden Knochenneubildungen!"
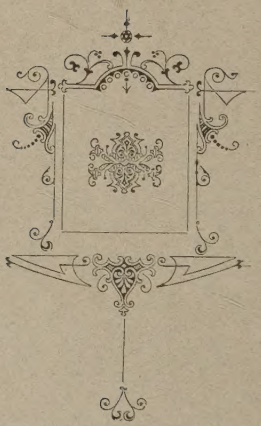
Zum Schlusse sage ich meinen hochverdienten Lehrern Herrn Geheimrath Professor Dr. Ritter von Gietl und Herrn Professor Dr. Bollinger für die gütige Ueberlassung der beiden interessanten Fälle, sowie Herrn Dr. Hoferer und Herrn Dr. Frobenius für ihre freundliche Unterstützung meinen innigsten Dank!